Prechodový stavec - LTV (lumbosacral transitional vertebra)

MVDr. PAVOL ZUBRICKÝ, MVDr. LUCIA RADOŠOVSKÁ, foto: MVDr. STANISLAVA ZUBRICKÁ
ilustrácia: KATARÍNA SCHMIESTEROVÁ, RTG snímky: Veterinárna poliklinika ALTHEA, Nitra

Orientačný anatomický prehľad

Chrbtica sa skladá zo 7 krčných (C – cervikálne), 13 hrudných (Th – thorakálne), 7 bedrových (L – lumbálne), 3 krížových stavcov zrastených v krížovú kosť (S – sakrálne) a rôzneho počtu chvostových stavcov (Cd – kaudálne), ktorý závisí od plemena. Základné stavebné jednotky stavcov sú: telo, oblúk a výbežky (kĺbne, priečne, tŕňové), ktoré sú uspôsobené podľa funkcie jednotlivých úsekov chrbtice. Jednotlivé stavce sú spojené medzistavcovými platničkami.

Medzistavcovú platničku tvorí vonkajší prstenec fibróznych vlákien (anulus fibrosus) a vnútorné dreňové jadro (nucleus pulposus). Medzistavcová platnička pôsobí ako tlmič nárazov a dodáva chrbtici flexibilitu. Chrbtica spolu s hrudníkom tvorí tzv. axiálny skelet, ktorý predstavuje pevný, no dostatočne ohybný oporný bod pre pohyb hlavy, trupu a končatín. Súčasne zaisťuje ochranu dôležitých orgánov, ako je miecha, srdce, pľúca.

Prechodový stavec

Prechodový stavec je jednou z najčastejších kongenitálnych anomálií chrbtice. Vyznačuje sa anatomickými charakteristikami oboch susedných oddielov chrbtice, a to jednostranne alebo obojstranne. Jeho prítomnosť môže vyústiť v rozdiely v počte stavcov v jednotlivých úsekoch chrbtice. Prechodový stavec sa môže vyskytovať na prakticky ktoromkoľvek spojení medzi dvomi úsekmi chrbtice–cervikotorakálnom, thorakolumbálnom, lumbosakrálnom alebo sakrokaudálnom. Najväčšia pozornosť je venovaná výskytu prechodového stavca na lumbosakrálnom spojení (LTV), kde môže spôsobovať najviac klinických problémov.

LTV – lumbosakral transitional vertebra

Skratkou LTV sa označuje výskyt prechodového stavca na spojení bedrového úseku chrbtice s krížovou kosťou. U normálnych jedincov sú všetky bedrové stavce oddelené medzistavcovými platničkami, rovnako aj

RTG vyšetrenie psa v bočnej projekcii na prítomnosť LTV

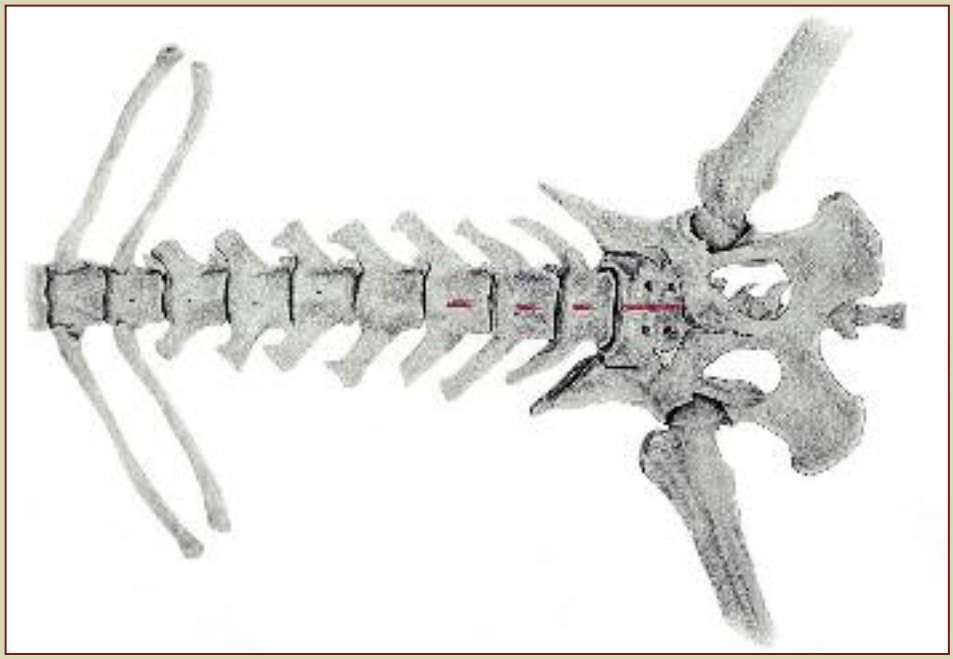

Typ 0 (podľa švajčiarskeho modelu Flückiger, 2009) – normálny anatomický nález/stav

Pre rozlišovanie typov LTV existuje viacero modelov vyhodnocovania röntgenogramov. Na základe variácií morfológie priečnych výbežkov môžeme LTV rozdeliť do 3 typov – vyhodnotenie podľa Damur-Djuric (Damur-Djuric a kol. 2006):

Typ 1 – lumbálny typ. Ide o normálny priečny výbežok alebo o výbežok kratší a so širšou základňou, bez spojenia s krížovou či bedrovou kosťou. Špička výbežku môže byť deformovaná alebo smerovať kraniálne, laterálne, či kaudolaterálne.

Typ 2 – stredný, prechodný typ so širšou základňou a užšou špičkou priečneho výbežku než je u typu 1. Je čiastočne spojený s bedrovou kosťou a často i s krížovou, ale špička zostáva vždy voľná.

Typ 3 – sakrálny typ. Má charakteristiku krídla krížovej kosti a je široko spojený s posledný bedrový stavec a krížová kosť. Medzi krížovou ani bedrovou kosťou a priečnym výbežkom posledného bedrového stavca nie je žiadny kontakt.

O lumbalizácii krížovej kosti hovoríme, ak sa prvý krížový stavec nespojí s krížovou kosťou a vyvíja sa ako posledný bedrový stavec. Ako sakralizácia sa označuje stav, kedy s krížovou kosťou zrastá prvý chvostový stavec. Podľa niektorých autorov ide o sakralizáciu aj vtedy, ak sa s krížovou kosťou symetricky alebo asymetricky spája posledný bedrový stavec. Výskyt prechodového stavca, tak môže ovplyvňovať počet stavcov v jednotlivých oddieloch chrbtice (napríklad 6 alebo 8 bedrových stavcov).

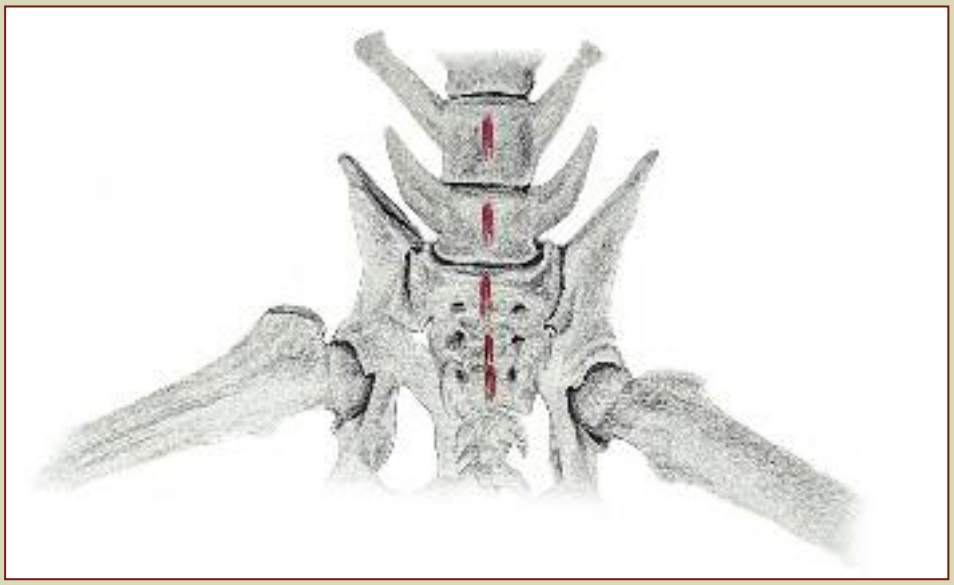

Typ 1 (podľa švajčiarskeho modelu Flückiger, 2009)– tŕňový výbežok (červená priamka) S1 nie je spojený v jednej línii s S2 a S3

Typ 2 (podľa švajčiarskeho modelu Flückiger, 2009)– široké priečne výbežky prechodového stavca sú v kontakte s krídlami bedrových kostí, prechodový stavec je symetrický

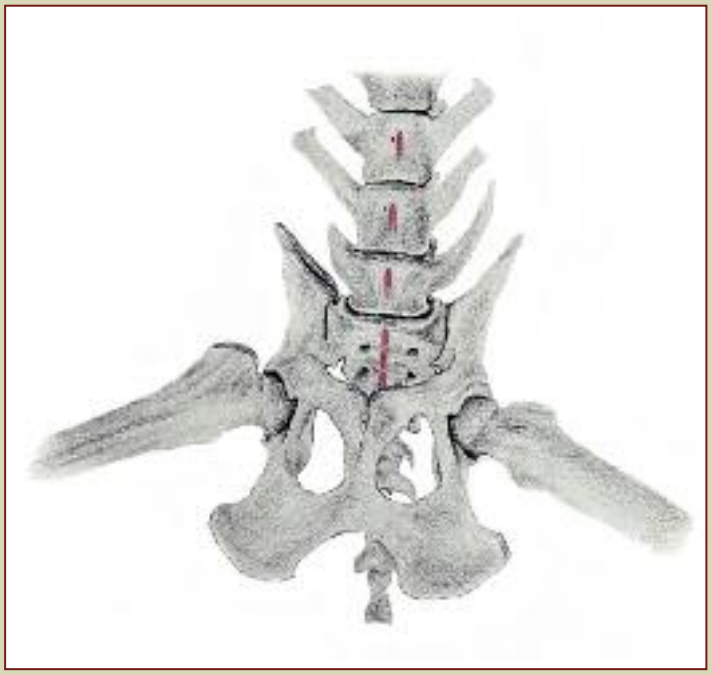

Typ 3 (podľa švajčiarskeho modelu Flückiger, 2009) – asymetrický prechodový stavec, priečne výbežky posledného bedrového stavca sú na každej strane inak utvárané

bedrovou kosťou a často i s krížovou. Nemá voľnú špičku.

Podľa toho, či sa rovnaký typ výbežku nachádza alebo nenachádza na oboch stranách, môžeme LTV rozdeliť na symetrický a asymetrický. Symetrický typ má rovnaký typ priečneho výbežku na oboch stranách. Asymetrický typ sa vyznačuje rozdielnymi typmi priečneho výbežku na každej strane.

V súčasnosti pravdepodobne najpoužívanejším modelom klasifikácie LTV je model švajčiarsky – Flückiger (M. Flückiger, U. Geissbühler, J. Lang 2009):

Typ 0 – normálny anatomický stav

Typ 1 – oddelený tŕňový výbežok 1. a 2. krížového stavca (normálne je krížová kosť tvorená tromi zrastenými krížovými stavcami, ktorých tŕňové výbežky sú spojené v jednej línii).

Typ 2 – symetrický typ, priečne výbežky prechodového stavca vykazujú rovnakú deformáciu. Prechodový stavec a krížová kosť sú úplne oddelené. Je medzi nimi aj medzistavcový priestor.

Typ 3 – asymetrický typ, priečne výbežky prechodového stavca sú rozdielne deformované a v rôznom kontakte s bedrovou kosťou.

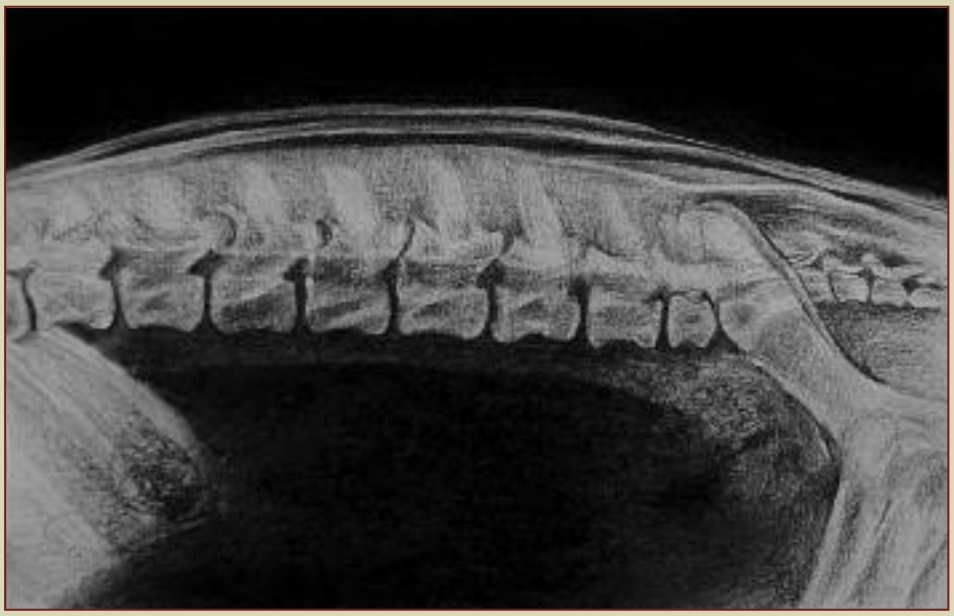

Bočná (laterolaterálna) projekcia – 8 bedrových stavcov namiesto 7, ôsmy bedrový stavec je výrazne kratší ako zvyšných 7, medzi 7. a 8. stavcom je vytvorený medzistavcový priestor

Veľmi podobným modelom, vychádzajúcim z rozsahu kontaktu priečnych výbežkov s bedrovou kosťou a spojenia tŕňových výbežkov S1 a S2, je Lappalainen (Lappalainen a kol. 2012). Na rozdiel od predchádzajúcich dvoch modelov klasifikácie sa zaoberá aj nadpočetným bedrovým stavcom L8, ktorý takisto odporúča zahrnúť do komplexu LTV.

Keďže jednotlivé typy LTV sa môžu podľa rôznych modelov vyhodnotenia líšiť, je dôležité vždy uviesť, podľa ktorého modelu boli röntgenogramy posudzované.

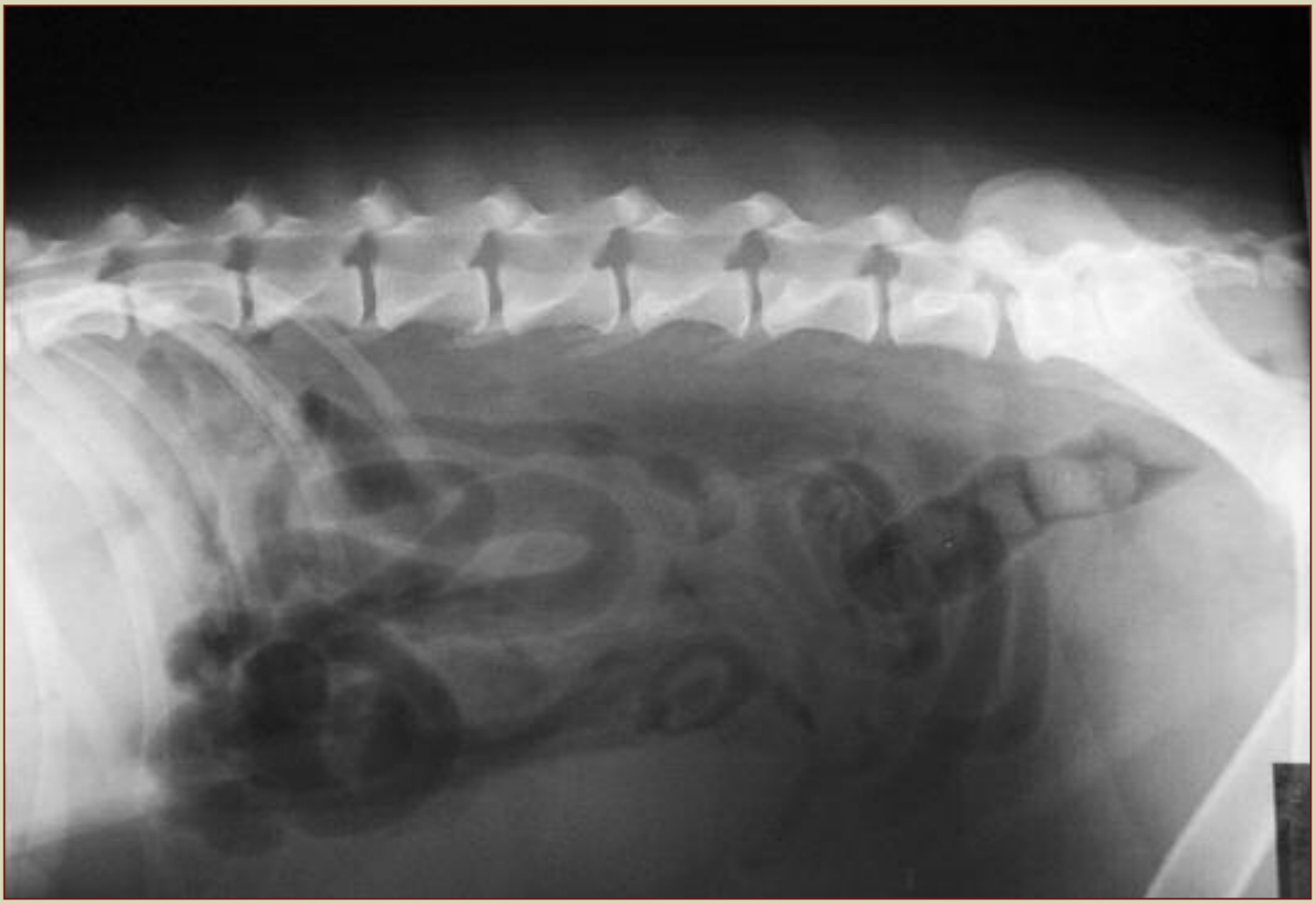

RTG snímok psa s LTV

Diagnostika LTV

Prechodový stavec je najčastejšie diagnostikovaný ako náhodný nález pri diagnostike dysplázie bedrových kĺbov z ventrodorzálnej RTG projekcie (pes leží na chrbte). Laterolaterálna projekcia (pes leží na boku), zachytávajúca úsek od posledného hrudného stavca s posledným rebrom až po krížovú kosť, môže pomôcť odhaliť zmeny v počte stavcov. Preto by mala byť súčasťou diagnostiky LTV. K spresneniu diagnostiky jednotlivých typov LTV môže významne dopomôcť CT vyšetrenie, nakoľko pri ňom vidíme krížovú kosť bez superimpozície (prekrývania sa) ostatných panvových štruktúr.

Klinický význam LTV

Tak ako u iných ortopedických ochorení, aj u LTV má na výskyt klinických problémov vplyv viacero faktorov, ako sú vek, záťaž a v neposlednom rade typ prechodového stavca. V mladom veku, ak pes nie je nadmerne zaťažovaný a nemá nadmernú hmotnosť, zostáva prechodový stavec spravidla asymptomatický. Jeho nález je väčšinou náhodný, pri RTG vyšetrení vyžadovanom pri zaradení do chovu. Ku klinickému prejavu zmien vyvolávaných prítomnosťou prechodového stavca dochádza väčšinou v strednom a staršom veku, častejšie a skoršie u pracujúcich psov v záťaži alebo naopak u psov obéznych. Najzávažnejšie problémy vyvolávajú asymetrické formy LTV.

Prítomnosť prechodového stavca môže spôsobovať nestabilitu v lumbosakrálnej oblasti s následnými degeneratívnymi zmenami na medzistavcovej platničke, vznik spondylózy (degeneratívne ochorenie chrbtice s tvorbou osteofytov), či rozvoj syndrómu cauda equina (bolestivosť bedrovo-krížového spojenia, slabosť až paralýza panvových končatín a chvosta, poruchy močenia a defekácie). Pri asymetrickom type môže dochádzať k rotácii panvy okolo jej pozdĺžnej a vertikálnej osi, s následným nerovnomerným vývinom a zaťažovaním bedrových kĺbov.

Genetika a chov

Morfológia a počet stavcov, prípadne prítomnosť degeneratívnych zmien na chrbtici, zatiaľ nie je bežnou súčasťou screeningových RTG vyšetrení chovateľských klubov. Jedným z mála chovateľských klubov, ktorý sleduje prítomnosť a typ LTV, ako aj počet stavcov lumbálnej časti chrbtice, je Slovenský klub chovateľov ridgebackov (SKCHR).

Prechodový stavec je považovaný za geneticky podmienené ochorenie. Presný genetický podklad a spôsob dedičnosti v súčasnosti nie je známy. Prítomnosť prechodového stavca však je predmetom alebo súčasťou mnohých vedeckých štúdií. Chovatelia a chovateľské kluby sú podporované v získavaní informácií o výskyte prechodového stavca u jednotlivých plemien psov. Plemenom najčastejšie postihnutým prítomnosťou prechodového stavca a zároveň aj najvážnejšími klinickými problémami (syndróm cauda equina) je nemecký ovčiak.

Väčšina veterinárnych ortopédov a autorov klinických štúdií odporúča psy s abnormalitami chrbtice nezaraďovať do chovu, pokiaľ je v populácii dostatok negatívnych jedincov. Týka sa to predovšetkým jedincov so závažnejšími formami anomálií. Psy s miernymi anatomickými odchýlkami sa v každom prípade odporúča spájať iba s negatívnymi partnermi.

Literatúra: u autorov ❑